

BỘ Y TẾ

CỘNG HÒA XÃ HỘI CHỦ NGHĨA VIỆT NAM

Độc lập - Tự do - Hạnh phúc

Số: **4928**/QĐ-BYT

Hà Nội, ngày **22** tháng **10** năm 2019

QUYẾT ĐỊNH

Về việc ban hành tài liệu chuyên môn “Hướng dẫn chẩn đoán và điều trị một số bệnh dịch kính võng mạc thường gặp”

BỘ TRƯỞNG BỘ Y TẾ

Căn cứ Luật Khám bệnh, chữa bệnh năm 2009;

Căn cứ Nghị định số 75/2017/NĐ-CP ngày 20 tháng 6 năm 2017 của Chính phủ quy định chức năng, nhiệm vụ, quyền hạn và cơ cấu tổ chức của Bộ Y tế;

Xét đề nghị của Cục trưởng Cục Quản lý khám, chữa bệnh,

QUYẾT ĐỊNH:

Điều 1. Ban hành kèm theo Quyết định này tài liệu chuyên môn “Hướng dẫn chẩn đoán và điều trị một số bệnh dịch kính võng mạc thường gặp”.

Điều 2. Tài liệu chuyên môn “Hướng dẫn chẩn đoán và điều trị một số bệnh dịch kính võng mạc thường gặp” được áp dụng tại các cơ sở khám bệnh, chữa bệnh trong cả nước.


Điều 3. Quyết định này có hiệu lực kể từ ngày ký, ban hành.

Điều 4. Các ông, bà: Chánh Văn phòng Bộ, Chánh thanh tra Bộ, Tổng Cục trưởng, Cục trưởng và Vụ trưởng các Tổng cục, Cục, Vụ thuộc Bộ Y tế, Giám đốc Sở Y tế các tỉnh, thành phố trực thuộc trung ương, Giám đốc các Bệnh viện, Viện trực thuộc Bộ Y tế, Thủ trưởng Y tế các ngành chịu trách nhiệm thi hành Quyết định này./.

Nơi nhận:

- Như Điều 4;
- Bộ trưởng (để báo cáo);
- Các Thứ trưởng;
- Công thông tin điện tử Bộ Y tế; Website Cục KCB;
- Lưu: VT, KCB, PC.

KT. BỘ TRƯỞNG
THỨ TRƯỞNG



Nguyễn Trường Sơn

BỘ Y TẾ

**HƯỚNG DẪN CHẨN ĐOÁN VÀ ĐIỀU TRỊ
MỘT SỐ BỆNH DỊCH KÍNH VÕNG MẠC
THƯỜNG GẶP**

(Ban hành kèm theo Quyết định số ~~1928~~ QĐ-BYT ngày ~~22~~/~~10~~/2019)

Hà Nội, 2019

QUYẾT ĐỊNH BAN HÀNH - BYT

LỜI NÓI ĐẦU

Trong các bệnh lý Nhân khoa, các bệnh lý dịch kính võng mạc là nguyên nhân gây mù đứng thứ hai sau bệnh lý đục thủy tinh thể ở Việt Nam. Trước đây do hạn chế về các phương tiện thăm khám, trang thiết bị, thuốc... nên việc điều trị các bệnh lý này còn có nhiều hạn chế ảnh hưởng đến kết quả điều trị các bệnh lý này nói riêng cũng như hiệu quả của công tác phòng chống mù lòa nói chung. Cùng với sự già hóa dân số và sự gia tăng tỉ lệ mắc các bệnh lý mãn tính (tăng huyết áp, đái tháo đường, rối loạn lipid máu...), các gánh nặng của bệnh dịch kính võng mạc cũng ngày càng gia tăng và trở nên phổ biến.

Với sự phát triển của kinh tế - xã hội những năm gần đây, việc cung cấp trang thiết bị, phương tiện máy móc để chẩn đoán, có đa dạng thuốc điều trị các bệnh lý dịch kính võng mạc đã trở nên dễ dàng và phổ biến hơn, tiếp cận được các kỹ thuật tiên tiến trên thế giới và đáp ứng với nhu cầu điều trị ngày càng cao của nhân dân. Tuy nhiên, tại Việt Nam hiện nay chưa có “Hướng dẫn chẩn đoán và điều trị một số bệnh Dịch kính – Võng mạc” chính thức được Bộ Y Tế (BYT) ban hành để áp dụng tại các cơ sở khám, chữa bệnh trong cả nước.

Do đó, việc xây dựng “Hướng dẫn chẩn đoán và điều trị một số bệnh lý Dịch kính – Võng mạc” là nhu cầu cấp thiết của ngành Nhân khoa, để chuẩn hóa và nâng cao chất lượng chẩn đoán và điều trị các bệnh lý này, đặc biệt chú trọng đến các bệnh phổ biến nhất gồm: thoái hóa hoàng điểm tuổi già có tân sinh mạch máu (thể ướt) (*wet Age-related Macular Degeneration –wet AMD*), phù hoàng điểm do đái tháo đường (*Diabetic Macular Edema - DME*), phù hoàng điểm thứ phát do tắc nghẽn tĩnh mạch võng mạc (*Retinal Vein Occlusion - RVO*).

Chủ biên

Đồng chủ biên

Tham gia biên soạn

Thư kí biên soạn

Hội đồng nghiệm thu

MỤC LỤC

Trang

1. THOÁI HÓA HOÀNG ĐIỂM TUỔI GIÀ THỂ TÂN MẠCH..... 1
2. PHỤ HOÀNG ĐIỂM DO ĐÁI THÁO ĐƯỜNG..... 8
3. PHỤ HOÀNG ĐIỂM THỨ PHÁT DO TẮC TĨNH MẠCH VĨNG MẠC 13



CÁC CHỮ VIẾT TẮT

- AAO:** Học viện Nhãn khoa Hoa Kỳ (American Academy of Ophthalmology)
- AMD:** Thoái hóa hoàng điểm tuổi già (Age-related Macular Degeneration)
- Anti-VEGF:** Thuốc kháng VEGF
- AREDS:** Nghiên cứu bệnh mắt tuổi già (Age-related Eye Disease Study)
- BRB:** Hàng rào máu võng mạc (Blood-Retinal Barrier)
- BRVO:** Tắc nhánh tĩnh mạch võng mạc (Branch Retinal Vein Occlusion)
- CNV:** Tân mạch hắc mạc (Choroidal Neovascularization)
- CRT:** Độ dày võng mạc trung tâm
- CRVO:** Tắc tĩnh mạch trung tâm võng mạc (Central Retinal Vein Occlusion)
- DME:** Phù hoàng điểm do Đái tháo đường (Diabetes Macular Edema)
- ĐTĐ:** Đái Tháo Đường
- FA:** Mạch ký huỳnh quang (Fluorescence Angiography)
- FAZ:** Khu vực hố hoàng điểm vô mạch (Foveal Avascular Zone)
- FP:** Chụp hình đáy mắt (Fundus Photography)
- HRVO:** Tắc tĩnh mạch nửa võng mạc (Hemi Retinal Vein Occlusion)
- ICGA:** Chụp mạch ICG (Indocyanine Green Angiography)
- ICO:** Hiệp hội Nhãn khoa thế giới (International Council of Ophthalmology)
- IOP:** Nhãn áp (Intra-Ocular Pressure)
- IRMA:** Biến đổi mạch máu bất thường trong võng mạc
- OCT:** Chụp cắt lớp coherence quang học (Optical Coherence Tomography)
- OCT-A:** Mạch ký OCT
- PCV:** Bệnh lý mạch máu hắc mạc dạng polyp (Polypoidal Choroidal Vasculopathy)
- PDT:** Laser quang động (Photo Dynamic Therapy)
- PED:** Bong biểu mô sắc tố (Pigment Epithelium Detachment)
- PGF:** Yếu tố tăng trưởng nhau thai (Placenta Growth Factor)
- PRN:** điều trị khi cần thiết, tùy biến (pro re nata)
- PRP:** Laser quang đông toàn võng mạc (Pan-Retinal Photocoagulation)
- RAP:** Tăng sinh mạch máu võng mạc (Retinal Angiomatous Proliferation)
- SHV:** Sinh hiển vi
- SRF:** Dịch dưới võng mạc
- T&E:** điều trị và mở rộng (Treat & Extend)
- TL:** Thị lực (VA: Visual Acuity)
- VEGF:** Yếu tố tăng trưởng nội mô mạch máu (Vascular Endothelial Growth Factor)

THOÁI HÓA HOÀNG ĐIỂM TUỔI GIÀ THỂ TÂN MẠCH (THỂ ƯỚT)

1. ĐẠI CƯƠNG

Thoái hóa hoàng điểm tuổi già (*Age-related Macular Degeneration - AMD*) là bệnh thoái hóa hoàng điểm liên quan đến quá trình lão hóa, là nguyên nhân hàng đầu gây mù lòa sau tuổi 50. Đến năm 2040, dự kiến trên toàn cầu sẽ có 170 triệu bệnh nhân AMD, tập trung tại khu vực châu Á với 110 triệu bệnh nhân. ^[1, 2]

Thoái hóa hoàng điểm tuổi già được chia làm 3 giai đoạn: sớm (AREDS 2), trung gian (AREDS 3), và muộn (AREDS 4). Giai đoạn muộn có hai thể là thể khô (*dry AMD*) và thể ướt (*wet AMD - wAMD*) còn gọi là thoái hóa hoàng điểm tuổi già thể tân mạch (*neovascular Age-related Macular Degeneration - nAMD*). ^[1]

Thoái hóa hoàng điểm tuổi già thể tân mạch (thể ướt) tuy chỉ chiếm 10% tổng số trường hợp thoái hóa hoàng điểm tuổi già, nhưng lại gây ra gần 90% trường hợp mất thị lực trung tâm nghiêm trọng. ^[3]

2. NGUYÊN NHÂN

Nguyên nhân chính xác của AMD chưa được hiểu rõ. Tuy nhiên, các yếu tố được xác định là nguy cơ của bệnh AMD bao gồm các yếu tố nguy cơ không thay đổi được như tuổi cao, chủng tộc, di truyền, cùng các yếu tố nguy cơ có thể thay đổi được, trong đó nổi bật nhất là hút thuốc lá.

Yếu tố di truyền: các gen CFH Y402, ARMS2/HtrA1 có liên quan đến nguy cơ cao AMD. ^[3]

Chủng tộc: bệnh lý mạch máu hắc mạc dạng polyp (*polypoidal choroidal vasculopathy - PCV*), một phân nhóm của wAMD, chiếm 20% - 60% số trường hợp wAMD ở châu Á (so với chỉ từ 8% - 13% ở các nước phương Tây). ^[2]

Thuốc lá: hút thuốc lá làm tăng nguy cơ AMD, nguy cơ tương đối có tương quan với phơi nhiễm (gói-năm). Ngưng hút thuốc lá làm giảm nguy cơ tiến triển wAMD. ^[3]

Tỷ số vòng eo/mông cao làm tăng nguy cơ AMD. ^[3]

3. CHẨN ĐOÁN

3.1. Lâm sàng

Hỏi bệnh sử: khai thác các triệu chứng: [3]

- Ám điểm : nhìn có chấm đen hoặc vùng tối trước mắt.
- Nhìn méo: nhìn hình ảnh biến dạng, vật thu nhỏ, méo mó.
- Nhìn mờ: do suy thoái tế bào biểu mô sắc tố vào tế bào thần kinh cảm thụ. Có thể nhìn mờ nhanh đột ngột do xuất huyết.
- Có chớp sáng.
- Khó thích nghi với môi trường thiếu ánh sáng.

Khai thác về tiền sử nhãn khoa, nội khoa, dị ứng, hút thuốc lá. Khai thác tiền sử gia đình, nhất là liên quan đến AMD.

Khám thực thể: Khám đáy mắt để phát hiện các dấu hiệu như xuất huyết, xuất tiết cứng, dịch dưới võng mạc, phù hoàng điểm, xơ dưới võng mạc, biến đổi biểu mô sắc tố.

Tân mạch thường khó quan sát trên lâm sàng, nên đánh giá gián tiếp qua các triệu chứng như:

- Bong biểu mô sắc tố.
- Bong thanh dịch võng mạc.
- Xuất huyết võng mạc/ dưới võng mạc.
- Phù hoàng điểm.
- Xuất tiết.
- Drusen (tổn thương điển hình của AMD giai đoạn sớm).
- Biến đổi biểu mô sắc tố: di thực sắc tố, teo biểu mô sắc tố.
- Sẹo xơ.

Test Amsler: Sử dụng lưới Amsler để đánh giá bệnh nhân có tổn thương vùng hoàng điểm nghi do tân mạch.

3.1. Cận lâm sàng

Chụp cắt lớp cổ kết quang học (Optical Coherence Tomography - OCT): OCT rất quan trọng trong việc chẩn đoán và quản lý AMD, đặc biệt để xác định dịch dưới võng mạc và đánh giá độ dày võng mạc. OCT cung cấp hình ảnh lát cắt qua các lớp cấu tạo võng mạc, giúp phát hiện dịch khi lượng dịch chưa đủ để quan sát khi khám mắt bằng sinh hiển vi, hình ảnh gián tiếp của tân mạch/ màng tân mạch. OCT còn

giúp theo dõi chính xác đáp ứng điều trị của võng mạc và biến đổi của lớp biểu mô sắc tố võng mạc.

Chụp ảnh màu đáy mắt (Fundus color photography) giúp đánh giá bong thanh dịch võng mạc thần kinh cảm thụ và biểu mô sắc tố, giúp theo dõi bệnh nhân đang điều trị.

Chụp mạch huỳnh quang (Fluorescein Angiography - FA) được chỉ định khi có các triệu chứng cơ năng như nhìn méo mới xuất hiện, giảm thị lực hay có các dấu hiệu thực thể như phù hoàng điểm, xuất huyết võng mạc/dưới võng mạc, xuất tiết cứng, xơ dưới võng mạc, biến đổi biểu mô sắc tố hoặc khi OCT cho thấy có dịch. FA cho phép chẩn đoán xác định có tân mạch đặc biệt là thể tân mạch cổ điển (classic CNV).

Chụp mạch ICG (Indocyanine Green Angiography - ICGA): giúp quan sát tuần hoàn hắc mạc. ICGA có ích trong việc xác định các thể đặc biệt của AMD như tân mạch võng mạc (CNV) thể ẩn, bệnh hắc mạc polyp (PCV), và các tổn thương tăng sinh mạch máu hắc võng mạc.

Việc sử dụng các xét nghiệm cận lâm sàng cần tuân thủ chỉ định và chống chỉ định của bệnh nhân với từng xét nghiệm cụ thể.

3.1. Chẩn đoán xác định

Chẩn đoán xác định wAMD dựa trên:

- Bệnh nhân từ 50 tuổi
- Triệu chứng cơ năng: nhìn mờ, nhìn méo và có ám điểm
- Dấu hiệu thực thể:
 - Bong biểu mô sắc tố.
 - Bong thanh dịch võng mạc.
 - Xuất huyết võng mạc/ dưới võng mạc.
 - Phù hoàng điểm.
 - Xuất tiết.
 - Drusen (tổn thương điển hình của AMD giai đoạn sớm).
 - Biến đổi biểu mô sắc tố: di thực sắc tố, teo biểu mô sắc tố.
 - Sẹo xơ
- Cận lâm sàng:
 - Chụp mạch kí huỳnh quang: có dò huỳnh quang thì sớm và tăng

huỳnh quang thì muộn

- OCT: có phù hoàng điểm, dịch dưới võng mạc, bong biểu mô sắc tố
- Chụp ICG: khi nghi ngờ có tân mạch ỉn.

Chẩn đoán thể bệnh lý mạch máu hắc mạc dạng polyp (PCV) rất phổ biến ở khu vực châu Á, bao gồm Việt Nam. Tiêu chuẩn vàng để chẩn đoán xác định thể bệnh lý mạch máu hắc mạc dạng polyp (PCV) là chụp mạch ICG (ICGA), một xét nghiệm có tính xâm lấn. Trong điều kiện không có ICGA, vẫn có thể nghi ngờ PCV với độ nhạy 95% và độ đặc hiệu 95% khi có ≥ 2 trong 4 tiêu chí sau: ^[5]

- Bong biểu mô sắc tố võng mạc hình chữ V hoặc xuất huyết (trên chụp ảnh màu đáy mắt)
- Bong biểu mô sắc tố có đỉnh sắc nhọn (góc rõ 70° - 90° trên OCT)
- Bong biểu mô sắc tố hình chữ V hoặc nhiều thùy (trên OCT)
- Vùng tổn thương tăng sáng phía dưới lớp bong biểu mô sắc tố (trên OCT)

3.1. Phân loại thể, mức độ

Thoái hóa hoàng điểm tuổi già thể tân mạch được chia làm các thể sau:

- Tân mạch điển hình (classic CNV)
- Tân mạch hắc mạc thể tiềm ỉn (occult CNV)
- Tân mạch hỗn hợp (mixed CNV)
- Bệnh lý mạch máu hắc mạc dạng polyp (PCV)
- Tăng sinh mạch máu võng mạc (RAP)

3.1. Chẩn đoán phân biệt

Cần chú ý phân biệt với một số bệnh lý khác như:

- Loạn dưỡng hoàng điểm dạng lòng đỏ (Vitelliform Macular Dystrophy - VMD)
- Bệnh hắc võng mạc trung tâm thanh dịch (Central Serous Chorioretinopathy - CSC)
- Bệnh lý tân mạch hắc mạc (Pachychoroid Neovascularopathy)
- Tân mạch hắc mạc chưa rõ nguyên nhân (Idiopathic CNV)
- Cận thị bệnh lý (Pathological Myopia)

- Hội chứng co kéo dịch kính hoàng điểm (Vitreomacular Traction Syndrome - VMT)
- Sao mạch hoàng điểm (Macular Telangiectasia)
- Vệt giả mạch (Angioid Streaks)
- Tắc tĩnh mạch nhánh nhỏ (Small Branch Retinal Vein Occlusions)
- Phình động mạch võng mạc (Retinal Arterial Macroaneurysm)

4. ĐIỀU TRỊ

4.1. Nguyên tắc chung

Chẩn đoán và điều trị sớm wAMD để ngăn chặn quá trình mất thị lực, giúp bệnh nhân duy trì chất lượng cuộc sống và sống không phụ thuộc.

Các liệu pháp điều trị bao gồm thuốc kháng VEGF tiêm nội nhãn, PDT, và phẫu thuật laser quang đông. Việc điều trị cần tuân thủ đúng phác đồ và đủ liều lượng.

Cần chú trọng tư vấn đầy đủ để bệnh nhân tuân thủ việc tái khám và điều trị nhằm đạt được kết quả tối ưu.

Những bệnh nhân hút thuốc lá cần được tư vấn cai thuốc lá.

4.2. Mục tiêu điều trị

Mục tiêu điều trị quan trọng nhất là ngăn chặn và loại trừ sự phát triển tân mạch hắc mạc và các tổn thương mạch kèm theo để đạt được thị lực tốt nhất có thể cho bệnh nhân, đồng thời giảm gánh nặng của việc điều trị.

4.3. Điều trị cụ thể

4.3.1 Điều trị wAMD

Tiêm nội nhãn các thuốc kháng VEGF: là lựa chọn điều trị đầu tay.

- Liều tiêm nội nhãn thuốc kháng VEGF: aflibercept 2mg, ranibizumab 0,5 mg, bevacizumab 1,25mg.

- Trong pha khởi đầu điều trị (pha nạp - loading dose), thực hiện 3 mũi tiêm nội nhãn được, cách nhau mỗi 4 tuần.

- Trong pha điều trị duy trì tiếp theo, việc tiêm nội nhãn được khuyến cáo thực hiện cá thể hóa theo mỗi bệnh nhân: liều cố định (mỗi 4 tuần với thuốc ranibizumab và bevacizumab; mỗi 8 tuần với thuốc aflibercept), điều trị tùy biến (PRN), điều trị và giãn cách (TAE).

- Theo dõi và điều trị sau đó phụ thuộc vào các dấu hiệu lâm sàng, cận lâm sàng và đánh giá của bác sĩ điều trị. Nên cá thể hoá điều trị để đạt được hiệu quả tối đa đồng thời giảm gánh nặng điều trị.

Các phương pháp điều trị AMD thể tân mạch khác:

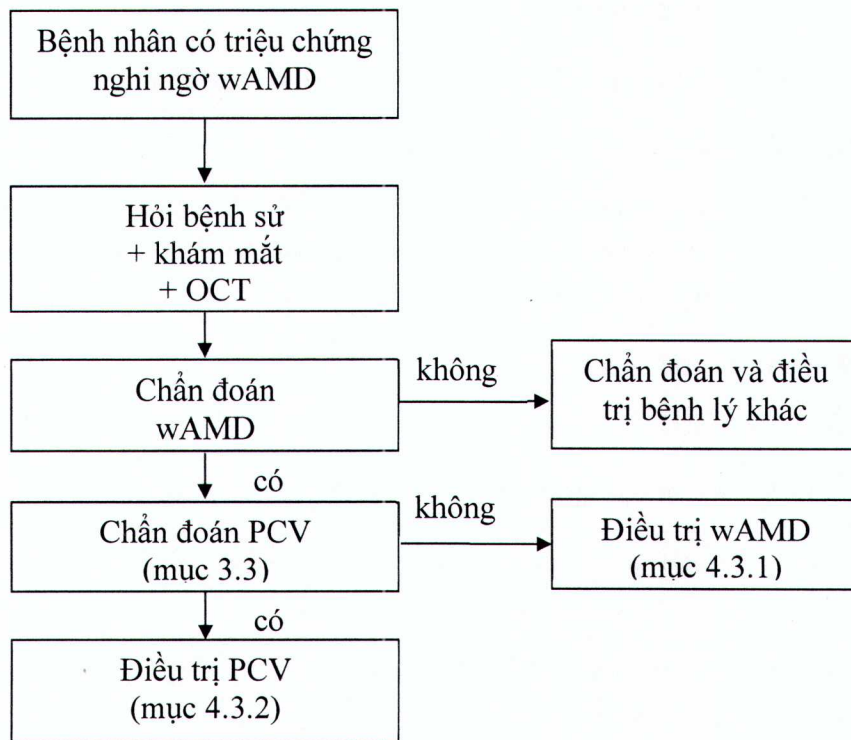
- PDT + verteporfin (theo kết quả nghiên cứu TAP và VIP)
- Phẫu thuật laser quang đông nhiệt (theo kết quả nghiên cứu MPS)

4.3.2. Điều trị thể bệnh hắc mạc polyp (PCV)

Điều trị PCV đầu tay là sử dụng thuốc ức chế VEGF tương tự như điều trị wAMD.

Lựa chọn thuốc ức chế VEGF có thể sử dụng đơn trị liệu (theo nghiên cứu Planet) hay có thể sử dụng phối hợp với điều trị laser quang động PDT (theo nghiên cứu EVEREST II) để đạt kết quả tốt.

Sơ đồ chẩn đoán, điều trị:



4.4. Quản lý bệnh

Theo dõi mắt lành: bệnh nhân wAMD có nguy cơ cao mắc wAMD ở mắt còn lại. Do đó mắt lành cần được thăm khám thường xuyên bằng OCT để đánh giá và can thiệp kịp thời.

5. TIẾN TRIỂN VÀ BIẾN CHỨNG

Thoái hóa hoàng điểm tuổi già có tân sinh mạch máu (thể ướt) là một thể trong giai đoạn muộn của thoái hóa hoàng điểm tuổi già. Bệnh wAMD có thể diễn tiến nhanh chóng gây mất thị lực trung tâm. Nếu không điều trị, hơn 50% bệnh nhân sẽ bị mù lòa trong vòng 3 năm. [1]

Xuất huyết dưới võng mạc: hiếm gặp nhưng gây hậu quả nghiêm trọng, dẫn đến tổn thương tế bào cảm thụ trong vòng 24h và thoái hóa các lớp ngoài của võng mạc trong vòng 3 ngày. Hậu quả về mặt lâm sàng thường gặp là gây giảm thị lực trầm trọng cần điều trị sớm. [6]

6. PHÒNG BỆNH

Tuyên truyền, hướng dẫn người dân về các yếu tố nguy cơ và biện pháp phòng ngừa (bỏ thuốc lá, chống béo phì, v.v.).

Nâng cao năng lực ở các tuyến dưới để chẩn đoán sớm wAMD nhằm điều trị kịp thời.

TÀI LIỆU THAM KHẢO

1. National Institute for Health and Care Excellence (NICE) Age-related macular degeneration: diagnosis and management guideline, January 2018.
2. Cheung et al, Polypoidal Choroidal Vasculopathy Definition, Pathogenesis, Diagnosis, and Management; Ophthalmology 2018;125:708-724.
3. American Academy of Ophthalmology Retina/Vitreo Panel. Preferred Practice Pattern@ Guidelines. Age-related macular degeneration. San Francisco, CA: American Academy of Ophthalmology; 2015. Available at: www.aao.org/ppp.
4. AAO: Wet AMD Look-alikes <https://www.aao.org/eyenet/article/wet-amd-lookalikes> (truy cập ngày 18/9/2019).
5. Chaikitmongkol et al., Sensitivity and Specificity of Potential Diagnostic Features Detected Using Fundus Photography, Optical Coherence Tomography, and Fluorescein Angiography for Polypoidal Choroidal Vasculopathy, JAMA Ophthalmol. 2019;137(6):661-667.
6. Schmidt-Erfurth et al., Guidelines for the management of neovascular age-related macular degeneration by the European Society of Retina Specialists (EURETINA), Br J Ophthalmol 2014;98:1144–1167.
7. Cheung et al., Anti-VEGF Therapy for Neovascular AMD and Polypoidal Choroidal Vasculopathy; Asia-Pac J Ophthalmol 2017;6:527–534.
8. Chen et al., Management of polypoidal choroidal vasculopathy: Experts consensus in Taiwan, Journal of the Formosan Medical Association, Available online 7 May

PHÙ HOÀNG ĐIỂM DO ĐÁI THÁO ĐƯỜNG

1. ĐẠI CƯƠNG

Phù hoàng điểm do đái tháo đường (Diabetic Macular Edema – DME) là tình trạng tích lũy dịch ở khu vực trung tâm võng mạc, xuất phát từ sự phá vỡ hàng rào máu võng mạc (Blood-Retinal Barrier - BRB). Phù lan tỏa xuất hiện khi mạng lưới mao mạch rò dịch lan rộng, trong khi đó phù khu trú xuất hiện bởi sự rò dịch giới hạn, xung quanh một nhóm các vi phình mạch. DME có thể bao gồm xuất tiết cứng và gây ra hiện tượng mờ hoặc méo hình ở vùng thị lực trung tâm, đồng thời suy giảm thị lực [3].

Phù hoàng điểm do đái tháo đường là nguyên nhân hàng đầu gây mất thị lực ở độ tuổi 20-74, ảnh hưởng 7% bệnh nhân tiểu đường và là nguyên nhân chính gây mất thị lực ở bệnh nhân đái tháo đường [6].

Việt Nam có tần suất hiện mắc đái tháo đường là 4.9% (2016) [7]. Ước tính cả nước có 320.527 bệnh nhân mắc bệnh DME gây đe dọa thị lực (2016).

2. NGUYÊN NHÂN

Nguyên nhân chính của DME xuất phát từ tình trạng tăng đường huyết kéo dài, mạn tính của bệnh lý đái tháo đường (ĐTĐ) kéo theo kích thích các con đường sinh hóa dẫn đến tình trạng viêm và rối loạn hoạt động mạch máu. Yếu tố tăng trưởng nội mô mạch máu (Vascular Endothelial Growth Factor - VEGF) đóng vai trò chính yếu trong con đường bệnh sinh thông qua việc thúc đẩy tăng sinh mạch máu mới và phá vỡ hàng rào máu võng mạc do làm thay đổi mối liên kết chặt chẽ giữa những tế bào nội mô võng mạc. Điều này dẫn đến sự rò rỉ và tích lũy dịch trong vùng hoàng điểm. Một thành viên khác trong họ VEGF, yếu tố tăng trưởng nhau thai (Placenta Growth Factor – PGF) cũng được chứng minh có vai trò gây nên bệnh sinh DME [1].

3. CHẨN ĐOÁN

3.1. Lâm sàng

Thị lực: nhìn mờ, méo hình; mất màu/nhạt màu; giảm độ tương phản; có ám điểm; thậm chí bệnh nhân có thể bị suy giảm hoặc mất thị lực.

3.2. Cận lâm sàng

Soi đáy mắt/chụp hình màu đáy mắt, OCT hay FA là các phương tiện thường được sử dụng để xác định DME [4].

Bệnh nhân có thể có các dấu hiệu như: dày võng mạc, vi phình mạch, xuất huyết, xuất tiết cứng, xuất tiết mềm.

Trường hợp nặng hơn, có thể đi kèm: biến đổi mạch máu bất thường trong võng mạc, nốt phồng tĩnh mạch, tăng sinh xơ.

3.3. Chẩn đoán xác định

Soi đáy mắt/chụp hình màu đáy mắt nên được sử dụng để phát hiện hiện tượng dày võng mạc và/hoặc xuất tiết cứng, đồng thời xác định vị trí bị ảnh hưởng.

OCT là một phương pháp thực hiện nhanh, không xâm lấn giúp cung cấp hình ảnh võng mạc. Hình ảnh OCT có thể đánh giá định lượng bề dày hoàng điểm, vị trí phù và rất hữu ích trong việc xác định phù hoàng điểm có/không ảnh hưởng đến vùng trung tâm hố hoàng điểm. OCT có thể cho biết giá trị như: độ dày võng mạc trung tâm (CRT), dịch dưới võng mạc (SRF), nang dịch trong võng mạc (IRC), đứt gãy hoặc sự thay đổi độ dày võng mạc, hoặc đánh giá giao diện dịch kính võng mạc nhằm đánh giá hoạt động của bệnh.

Chụp mạch huỳnh quang (FA) là một thủ thuật xâm lấn, tuy nhiên hữu ích để đánh giá võng mạc trung tâm và chu biên. Từ hình ảnh FA có thể xác định được vị trí rò dịch/phù và hỗ trợ theo dõi tình trạng rò dịch về sau. Bên cạnh đó, FA giúp xác định sự hiện diện của biến đổi mạch máu bất thường trong võng mạc (IRMA), và cho biết các khu vực thiếu tưới máu (non-perfusion) cũng như sự mở rộng của vùng hố hoàng điểm vô mạch (FAZ) trong trường hợp thiếu máu hoàng điểm [3,4].

3.4. Phân loại thể, mức độ

Có nhiều cách để phân loại DME. Thông dụng nhất, DME thường được chia thành thể khu trú hoặc lan tỏa dựa trên sự rò dịch quan sát được trên FA.

Thể khu trú: Vùng rò dịch từ các vi phình mạch là xác định, cục bộ và tách biệt, tương trưng bởi những vùng tăng sáng huỳnh quang trên FA.

Thể lan tỏa: Đặc trưng bởi sự lan rộng của dịch rỉ trong võng mạc từ mạng mao mạch bị giãn nở và/hoặc bất thường mạch máu nhỏ trong võng mạc.

Bên cạnh đó, hệ thống phân loại quốc tế ICDRDME (*International Classification of Diabetic Retinopathy and Diabetic Macular Edema*) chia DME ra thành 2 loại dựa trên đánh giá lâm sàng và OCT:

DME không ảnh hưởng vùng võng mạc trung tâm: dày võng mạc trong hoàng điểm không bao gồm vùng nào trong 1mm đường kính vùng trung tâm hố hoàng điểm.

DME có ảnh hưởng vùng võng mạc trung tâm: dày võng mạc trong hoàng điểm có bao gồm một khu vực/phần nằm trong 1mm đường kính vùng trung tâm hố hoàng

điểm [2].

3.5. Chẩn đoán phân biệt

Chụp mạch huỳnh quang (FA) và OCT là tiêu chuẩn vàng trong chẩn đoán DME. Phương pháp này có thể phát hiện những chỉ dấu khác nhau trong tiến trình phát triển của bệnh võng mạc ĐTD như vi phình mạch, võng mạc đái tháo đường tăng sinh, vùng thiếu máu hay DME do rò rỉ dịch từ mạch máu [3].

4. ĐIỀU TRỊ

4.1. Nguyên tắc chung:

4.1.1. Điều trị và kiểm soát tốt bệnh đái tháo đường

Kiểm soát tốt các yếu tố chuyển hóa toàn thân, đặc biệt là đường huyết, huyết áp, lipid máu cần được chú trọng trong quá trình điều trị cho bệnh nhân.

4.1.2. Điều trị tại mắt

Thuốc kháng VEGF nên là điều trị đầu tay cho bệnh nhân DME có ảnh hưởng võng mạc trung tâm.

Trong trường hợp lựa chọn điều trị bị giới hạn, laser quang đông khu trú/lưới có thể được ứng dụng để giảm/ngăn ngừa tiến triển bệnh nhưng chỉ nên cân nhắc sử dụng ở mức thấp nhất.

Corticosteroid (tiêm nội nhãn/cạnh nhãn cầu) chỉ nên được cân nhắc trong một vài trường hợp, như ở bệnh nhân có đặt thấu kính (pseudophakic), hoặc sau cắt dịch kính, hoặc có nguy cơ cao các biến cố huyết khối tắc mạch.

4.2. Điều trị cụ thể

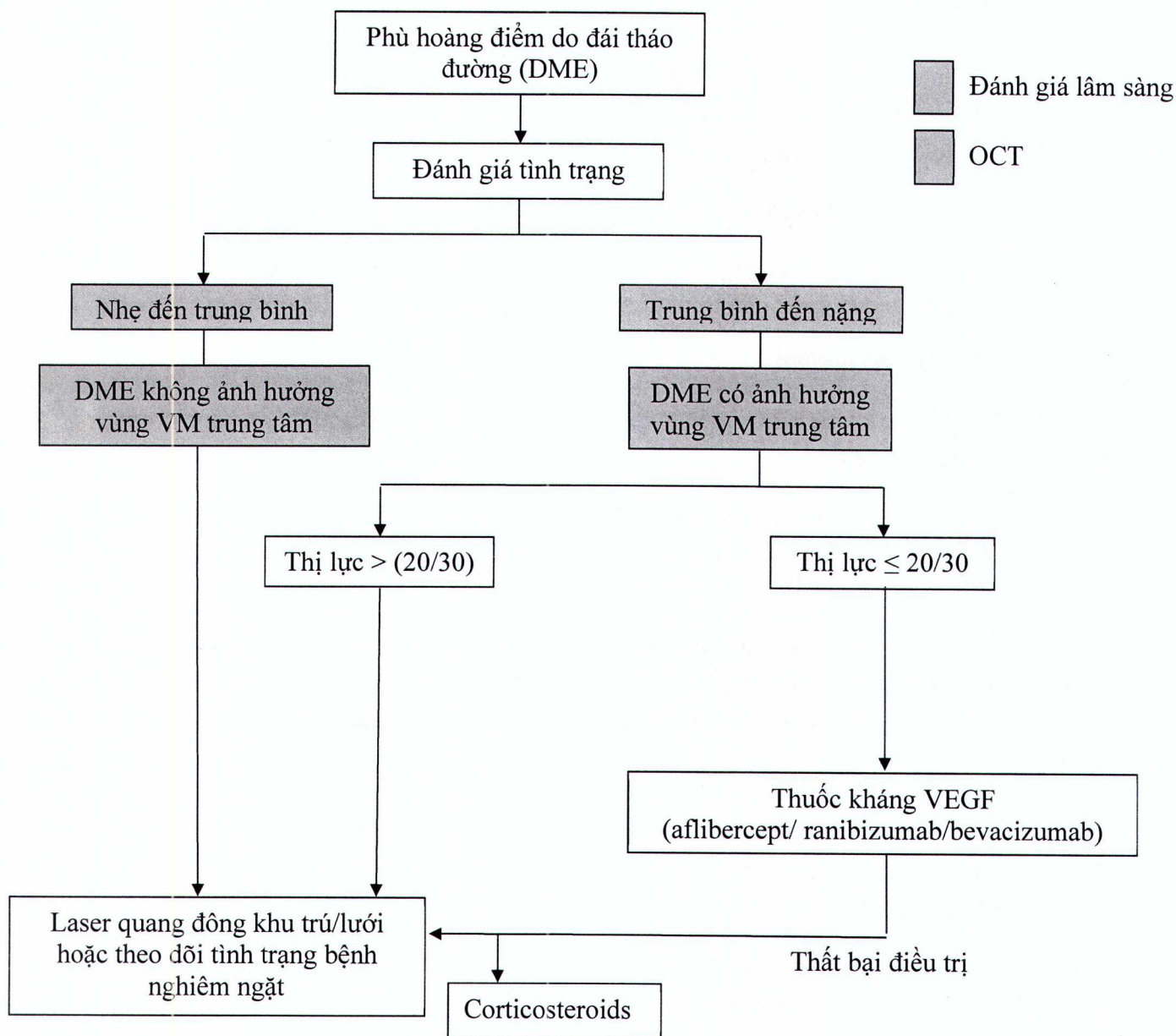
Tiêm nội nhãn các thuốc ức chế VEGF (aflibercept, ranibizumab, bevacizumab). Liều tiêm nội nhãn thuốc kháng VEGF: aflibercept 2mg, ranibizumab 0,5 mg, bevacizumab 1,25mg.

Trong pha khởi đầu điều trị (pha nạp- loading dose), việc tiêm nội nhãn được thực hiện mỗi 4 tuần với tối thiểu 6 mũi tiêm liên tiếp.

Trong pha điều trị duy trì tiếp theo, việc tiêm nội nhãn được khuyến cáo thực hiện mỗi 4 tuần với thuốc ranibizumab và bevacizumab; mỗi 8 tuần với thuốc aflibercept.

Theo dõi và điều trị sau đó phụ thuộc vào các dấu hiệu lâm sàng, cận lâm sàng và đánh giá của bác sĩ điều trị. Các liệu trình điều trị đang được áp dụng là liệu trình cố định (fixed dose), điều trị tùy biến (PRN) hay điều trị và mở rộng (TAE).

Nên cá thể hoá điều trị để đạt được hiệu quả tối đa đồng thời giảm gánh nặng điều trị với các liệu trình điều trị như điều trị tùy biến (PRN) hay điều trị và mở rộng (TAE).



Sơ đồ quyết định điều trị cho bệnh nhân DME dựa trên ảnh hưởng vùng Võng mạc trung tâm và thị lực [2].

4.3. Quản lý bệnh

Bệnh nhân nên được tư vấn đầy đủ để đảm bảo tuân thủ lịch trình tiêm, đồng thời cá thể hoá điều trị để giảm bớt gánh nặng chăm sóc y tế.

Phối hợp liên chuyên khoa với các bác sĩ đa khoa/tổng quát/nội tiết/ĐTĐ để kiểm soát các yếu tố toàn thân, duy trì đường huyết và huyết áp ở mức tối ưu.

5. TIẾN TRIỂN VÀ BIẾNCHỨNG

DME có thể phát triển âm thầm mà bệnh nhân không thể nhận biết cho đến khi dẫn đến mất thị lực. DME có thể gây ảnh hưởng đến chất lượng cuộc sống cũng như sinh hoạt hằng ngày, đặc biệt cho bệnh nhân ĐTĐ càng khó khăn hơn trong việc kiểm soát bệnh ĐTĐ (cũng như các bệnh đồng mắc khác), như khả năng đọc toa thuốc, dinh dưỡng, tự kiểm tra đường huyết, vết loét lòng bàn chân và trong đi lại tái khám bệnh lý ĐTĐ.

6. PHÒNG BỆNH

DME có thể được phòng ngừa nếu kiểm soát tốt các yếu tố toàn thân bao gồm đường huyết, lipid máu và huyết áp. Kiểm soát tốt đường huyết với HbA1c <7.0%, điều trị cao huyết áp và rối loạn lipid máu nên được áp dụng.

Chương trình tầm soát phát hiện sớm bệnh nhân DME là rất cần thiết. Phối hợp chặt chẽ giữa bác sĩ nhãn khoa và bác sĩ đa khoa/nội tiết/ĐTĐ đóng vai trò quan trọng trong việc phát hiện sớm và ngăn ngừa tiến triển bệnh DME [2, 4, 5].

TÀI LIỆU THAM KHẢO

1. Gemmy CM Cheung et al. Diabetic macular oedema: evidence-based treatment recommendations for Asian countries. *Clinical and Experimental Ophthalmology* 2018; 46: 75 – 86.
2. Tien Y. Wong et al. Guidelines on Diabetic Eye Care: The International Council of Ophthalmology Recommendations for Screening, Follow-up, Referral, and Treatment Based on Resource Settings. *Ophthalmology* 2018; 125:1608-1622.
3. Ursula Schmidt-Erfurth et al. Guidelines for the Management of Diabetic Macular Edema by the European Society of Retina Specialists (EURETINA); *Ophthalmologica* 2017; 237:185 – 222.
4. Hiroko Terasaki et al. Management of diabetic macular edema in Japan: a review and expert opinion. *Japanese Journal of Ophthalmology* 2018; 62:1–23.
5. Virgili G et al. Anti-vascular endothelial growth factor for diabetic macular oedema: a network meta-analysis (Review). *Cochrane Database Systematic Review* 2017.
6. Lee R et al. Epidemiology of diabetic retinopathy, diabetic macular edema and related vision loss. *Eye Vis (Lond)* 2015; 2: 17.
7. World Health Organization – Diabetes country profiles, 2016. Available at: https://www.who.int/diabetes/country-profiles/vnm_en.pdf?ua=1

PHÙ HOÀNG ĐIỂM THỨ PHÁT DO TẮC TĨNH MẠCH VÕNG MẠC

1. ĐẠI CƯƠNG

Tắc tĩnh mạch võng mạc là bệnh lý mạch máu võng mạc biểu hiện sự ngừng trệ tuần hoàn đi ra khỏi võng mạc, xảy ra ở thân tĩnh mạch trung tâm võng mạc ngay đĩa thị, sau lá sàng được gọi là tắc tĩnh mạch trung tâm võng mạc (CRVO) hoặc tắc ở thân tĩnh mạch sau khi phân chia hai nhánh gọi là tắc tĩnh mạch nửa võng mạc (HRVO) hoặc tắc ở nơi bắt chéo động – tĩnh mạch gọi là tắc nhánh tĩnh mạch võng mạc (BRVO).

Tắc tĩnh mạch võng mạc gây phá vỡ hàng rào máu võng mạc dẫn tới phù hoàng điểm thứ phát. Phù hoàng điểm thứ phát do tắc tĩnh mạch là một trong các nguyên nhân thường gặp gây mất thị lực đứng thứ hai trong nhóm các bệnh lý mạch máu võng mạc, sau bệnh lý võng mạc đái tháo đường. Tỷ suất mới mắc trong 10 năm là 1.6% (The Blue Mountains Eye Study) và tỷ suất mới mắc tích lũy trong 15 năm là 2.3% (The Beaver Dam Eye Study), trong đó BRVO chiếm 1.8% và CRVO chiếm 0.5%. Tỷ suất mắc bệnh được chứng minh ngày càng gia tăng với tuổi tác [2].

2. NGUYÊN NHÂN

2.1. Nguyên nhân RVO

Bệnh sinh RVO bao gồm nhiều nguyên nhân khác nhau, trong đó các bệnh lý của động mạch gây nên đa số các trường hợp, như xơ vữa động mạch võng mạc gia tăng chèn ép lên các tĩnh mạch võng mạc lân cận gây tắc mạch.

2.1.1. Các nguyên nhân toàn thân

Tăng huyết áp (vô căn): là nguyên nhân thường gặp nhất.

Xơ vữa động mạch: có thể đã gây tăng huyết áp hoặc chưa.

Tắc hay hẹp động mạch cảnh trong: do bẩm sinh hoặc do mảng xơ vữa động mạch gây nên.

Bệnh đái tháo đường.

Rối loạn mỡ máu: tăng cholesterol máu hoặc tăng triglyceride hoặc cả hai.

Bệnh thận: suy thận các mức độ, viêm cầu thận cấp, viêm cầu thận mãn...

Các bệnh về máu: thiếu máu, bệnh bạch cầu cấp, đa hồng cầu, thiếu máu, bệnh lý hồng cầu, rối loạn globulin máu...

Các bệnh lý mạch máu: viêm tĩnh mạch, viêm thành mạch mãn tính nguyên phát hay thứ phát sau nhiễm trùng tại chỗ hay toàn thân: bệnh giang mai, bệnh Behçet, bệnh Eales, bệnh hệ thống collagen...

2.1.2. Các nguyên nhân tại chỗ

Xơ vữa động mạch võng mạc.

Tăng áp lực hồ mắt.

Tăng nhãn áp do glôcôm mãn tính.

Viêm tổ chức hốc mắt mãn tính, viêm thành mạch...

2.2. Bệnh sinh phù hoàng điểm (Macular Oedema – ME/MO)

Cục máu đông hình thành trong lòng tĩnh mạch võng mạc có thể gây gia tăng áp lực mao mạch võng mạc dẫn đến tăng tính thấm thành mạch và rò dịch, máu vào võng mạc. Yếu tố tăng trưởng nội mô mạch máu (VEGF), yếu tố tăng trưởng nhau thai (PGF) và các yếu tố gây viêm được chứng minh góp phần vào bệnh sinh RVO. VEGF, PGF làm gia tăng tính thấm thành mạch và rò dịch vào khoảng gian bào gây nên tình trạng phù hoàng điểm [3]

3. CHẨN ĐOÁN

3.1. Lâm sàng

Bệnh thường xảy ra ở một mắt, giảm thị lực từ ít đến nhiều, có thể chỉ còn đếm ngón tay nhưng không hoàn toàn mất thị lực.

Mắt bị bệnh không đau nhức, không đỏ mắt.

Khi nghi ngờ RVO, nên tiến hành khám nhãn khoa toàn diện gồm đo thị lực (VA), khám móng mắt để loại bỏ nguy cơ tân mạch móng mắt, và khám đáy mắt toàn diện. Kết hợp hỏi tiền sử bệnh để định hướng chẩn đoán. Xác định thêm tình trạng phù hoàng điểm hoặc thiếu máu võng mạc [1].

3.2. Cận lâm sàng

Khám đáy mắt:

Tắc tĩnh mạch trung tâm võng mạc (CRVO) có 4 dấu hiệu chính: (1) Tĩnh mạch giãn to, ngoằn ngoề; (2) Phù đĩa thị, phù võng mạc và có thể phù hoàng điểm; (3) Xuất huyết võng mạc trải rộng từ đĩa thị ra tận chu biên võng mạc, có thể xuất huyết nông hoặc xuất huyết sâu trong võng mạc; (4) Vết dạng bông (xuất tiết mềm) tập trung quanh đĩa thị ít hay nhiều tùy thể (gặp nhiều ở thể thiếu máu).

Tắc tĩnh mạch nửa võng mạc (HRVO) hay tắc nhánh tĩnh mạch võng mạc (BRVO): các triệu chứng khu trú ở vùng võng mạc được dẫn lưu bởi nhánh tắc.

Giai đoạn có biến chứng: ngoài 4 dấu hiệu trên còn có thể xuất hiện tân mạch (đĩa thị, võng mạc hoặc mống mắt, góc tiền phòng), xuất huyết dịch kính, bong võng mạc.

Chụp mạch huỳnh quang võng mạc (FA):

Thì tĩnh mạch chậm, không có thuốc huỳnh quang trong lòng mao mạch (thiếu máu võng mạc), mao mạch vùng hoàng điểm không hiện lên (thiếu máu hoàng điểm). Khuếch tán thuốc huỳnh quang qua thành mao mạch và các tĩnh mạch lớn gây tăng huỳnh quang ở võng mạc, đĩa thị, các hốc xung quang hoàng điểm (phù hoàng điểm dạng nang).

OCT:

Giúp đo chính xác bề dày võng mạc và thể tích hoàng điểm. Hiện tại là phương pháp tối ưu nhất để chẩn đoán và đánh giá phù hoàng điểm do RVO. Trang bị thêm OCT-A hữu ích để đánh giá mạng lưới mạch máu nhỏ trong võng mạc, phát hiện được mức độ thiếu máu trong đa số trường hợp và đặc biệt là không xâm lấn (khi có hạn chế sử dụng với FA).

Ngoài ra, có thể cần thêm các xét nghiệm phục vụ cho chẩn đoán các bệnh toàn thân như: sinh hóa máu, huyết học [1].

3.3. Chẩn đoán xác định

Dựa vào các dấu hiệu lâm sàng và cận lâm sàng.

3.4. Phân loại thể, mức độ

Phân loại theo vị trí tắc giải phẫu:

Tắc tĩnh mạch trung tâm võng mạc (CRVO): tắc ở thân tĩnh mạch võng mạc khi chui qua mảnh sàng ở đĩa thị, tắc cả 4 nhánh tĩnh mạch: thái dương trên, mũi trên, thái dương dưới, mũi dưới.

Tắc nhánh tĩnh mạch võng mạc (BRVO): tắc tĩnh mạch tại nơi bắt chéo động tĩnh mạch võng mạc. Có thể tắc nhánh tĩnh mạch thái dương trên hoặc mũi trên, thái dương dưới hoặc mũi dưới.

Tắc tĩnh mạch nửa võng mạc (HRVO): là tắc nhánh tĩnh mạch thái dương trên và mũi trên (tắc tĩnh mạch nửa võng mạc trên) hoặc tắc nhánh tĩnh mạch thái dương dưới và mũi dưới (tắc tĩnh mạch nửa võng mạc dưới).

Phân loại theo lâm sàng:

Tắc tĩnh mạch võng mạc thể thiếu máu (ischemic): thị lực giảm đột ngột và trầm trọng, thị trường thu hẹp, có ám điểm trung tâm tuyệt đối. Khám đáy mắt: có đầy đủ các dấu hiệu của tắc tĩnh mạch võng mạc nhưng xuất huyết võng mạc rất nhiều, ở cả lớp nông và sâu; có ≥ 10 xuất tiết dạng bông. Chụp mạch huỳnh quang võng mạc có vùng võng mạc thiếu tưới máu trên 10 đường kính đĩa thị. Giai đoạn sau: bệnh gây biến chứng tân mạch võng mạc, tân mạch đĩa thị, tân mạch mống mắt, góc tiền phòng gây glôcôm tân mạch, xuất huyết dịch kính... Đĩa thị teo.

Tắc tĩnh mạch võng mạc thể không thiếu máu (non-ischemic): thị lực giảm vừa, hoặc giảm trầm trọng, có thể có ám điểm trung tâm. Khám đáy mắt: có đầy đủ các dấu hiệu của tắc tĩnh mạch võng mạc nhưng xuất huyết võng mạc chủ yếu ở lớp nông, không có hoặc có từ 1 – 9 xuất tiết mềm; Chụp mạch huỳnh quang võng mạc có phù võng mạc lan tỏa, phù hoàng điểm hoặc phù hoàng điểm dạng nang ở giai đoạn sau. Phù võng mạc, hoàng điểm trên chụp cắt lớp võng mạc.

Tắc tĩnh mạch thể lành tính ở người trẻ: thường gặp ở người trẻ < 40 tuổi, không có bệnh toàn thân phối hợp. Thị lực giảm ít, không biến đổi thị trường hoặc điểm mù rộng ra. Khám đáy mắt: có đầy đủ các dấu hiệu của tắc tĩnh mạch võng mạc nhưng xuất huyết võng mạc nông, xuất hiện rải rác ở võng mạc hậu cực; không có hoặc có ít vết xuất tiết mềm nhỏ. Tuy nhiên, chụp mạch huỳnh quang võng mạc không thấy tổn thương hệ mao mạch võng mạc.

3.5. Chẩn đoán phân biệt

Bệnh võng mạc đái tháo đường: có tiền sử bệnh đái tháo đường, bệnh xuất hiện ở 2 mắt, tổn thương chủ yếu là vi phình mạch võng mạc.

Bệnh thiếu máu đầu trước thị thần kinh cấp tính: đĩa thị phù nhiều, xuất huyết nông tập trung chủ yếu quanh đĩa thị.

Bệnh tắc, hẹp tĩnh mạch và động mạch mắt gây hội chứng thiếu máu mắt: xuất huyết võng mạc tập trung nhiều ở võng mạc xích đạo và võng mạc chubiên. Xác định hẹp, tắc tĩnh mạch, động mạch mắt trên siêu âm màu Doppler hệ mạch cảnh.

4. ĐIỀU TRỊ

4.1. Nguyên tắc chung

Điều trị bệnh tại mắt: các thuốc tiêu huyết khối, các thuốc tiêu máu, chống thiếu máu. Nếu có biến chứng, kết hợp phẫu thuật khi cần thiết.

Phối hợp điều trị các bệnh toàn thân: tăng huyết áp, đái tháo đường, rối loạn mỡ máu...

Thuốc kháng VEGF gồm aflibercept, ranibizumab, bevacizumab là điều trị đầu tay đối với phù hoàng điểm thứ phát sau RVO.

Nếu không thể khởi trị với thuốc kháng VEGF, có thể cân nhắc sử dụng Corticosteroids tiêm nội nhãn/ cạnh nhãn cầu trong các trường hợp nguy cơ cao các biến cố tim mạch, trên bệnh nhân đã phẫu thuật đặt thể thủy tinh nhân tạo.

4.2. Mục tiêu điều trị

Điều trị sớm với thuốc kháng VEGF là rất quan trọng cho bệnh nhân để đạt được kết quả điều trị tối ưu.

Cần theo dõi bệnh nhân CRVO thường xuyên hơn BRVO (có thể phải theo dõi hàng tháng cho đến khi thị lực ổn định và hết dịch trên OCT).

RVO là bệnh lý mạn tính, do vậy điều trị và theo dõi lâu dài là rất cần thiết. Nên cá thể hoá điều trị để giảm gánh nặng cho bệnh nhân và nhân viên y tế [1].

4.3. Điều trị cụ thể

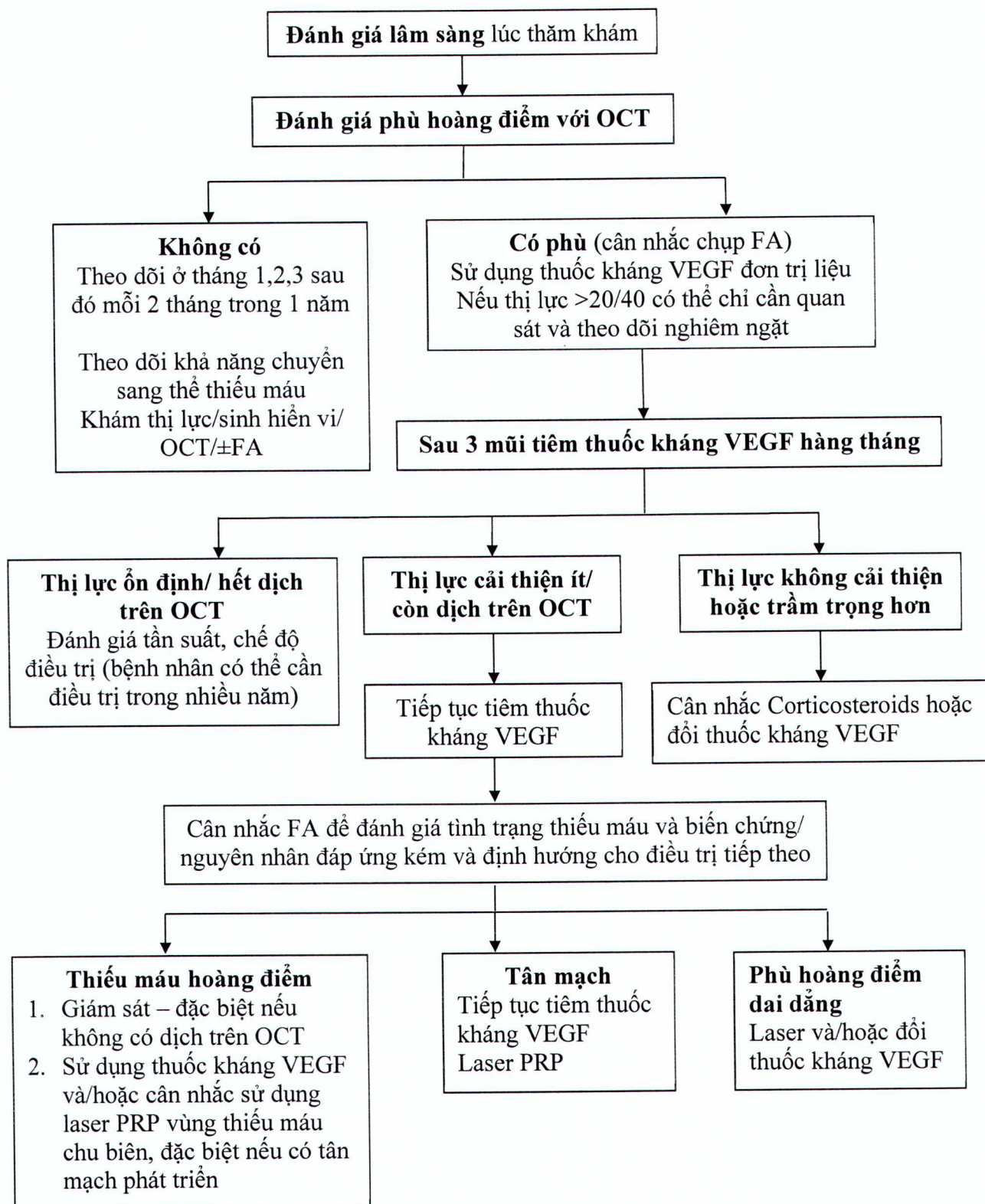
Thuốc kháng VEGF trở thành điều trị đầu tay trên bệnh lý RVO.

Liều tiêm nội nhãn thuốc kháng VEGF: aflibercept 2mg, ranibizumab 0,5 mg, bevacizumab 1,25mg.

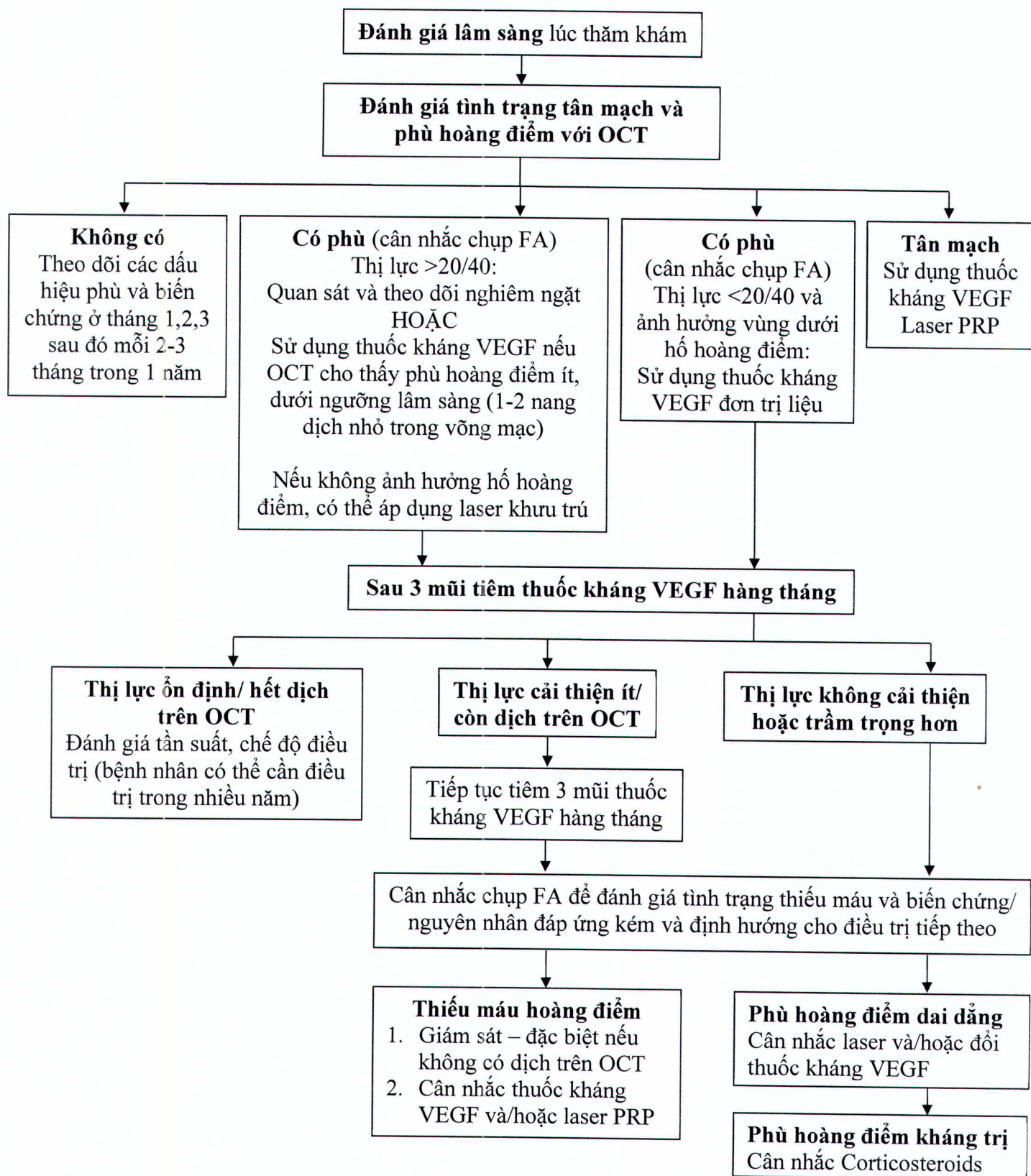
Laser là lựa chọn thứ hai sau thuốc kháng VEGF. Laser nên được lựa chọn nếu phát hiện RVO có kèm theo tân mạch.

Corticosteroids là lựa chọn trên bệnh nhân đã đặt thể thủy tinh nhân tạo hoặc nếu thất bại với thuốc kháng VEGF. Trong trường hợp sử dụng, nhãn áp (IOP) nên được giám sát mỗi 4 – 6 tuần. Tăng nhãn áp, đục thủy tinh thể cần được chú ý khi sử dụng Corticosteroids [2].

Sơ đồ điều trị CRVO



Sơ đồ điều trị BRVO



4.4. Quản lý bệnh

Bệnh nhân cần tuân thủ điều trị và theo dõi chặt chẽ, đặc biệt là bệnh nhân CRVO.

Khuyến cáo kiểm soát tối ưu các bệnh lý toàn thân (cao huyết áp, đái tháo đường, rối loạn lipid máu, ...) và theo dõi nhãn áp (IOP), tình trạng tân mạch để phòng ngừa các biến chứng ^[4].

5. TIẾN TRIỂN VÀ BIẾN CHỨNG

Tắc tĩnh mạch võng mạc lạnh tính ở người trẻ: bệnh tự thoái triển.

Tắc tĩnh mạch thể thiếu máu: có thể gây glôcôm tân mạch sau 100 ngày, hoặc tân mạch đĩa thị, tân mạch mống mắt, góc tiền phòng, tân mạch võng mạc gây xuất huyết dịch kính, bong võng mạc co kéo...

Tắc tĩnh mạch thể không thiếu máu: phù hoàng điểm kéo dài gây lỗ hoàng điểm, có thể chuyển thể bệnh sang thể thiếu máu.

6. PHÒNG BỆNH

Khuyến cáo bệnh nhân phải điều trị các bệnh toàn thân có nguy cơ cao như xơ vữa mạch máu, rối loạn mỡ máu, tăng huyết áp, đái tháo đường, bệnh thận...

Khuyến cáo bệnh nhân không nên hút thuốc lá, tránh lạm dụng thuốc tránh thai dạng hormone ^[2].

TÀI LIỆU THAM KHẢO

1. Ursula Schmidt-Erfurth et al. Guidelines for the Management of Retinal Vein Occlusion by the European Society of Retina Specialists (EURETINA). Ophthalmologica 2019.
2. Berger, A. R., et al. Optimal Treatment of Retinal Vein Occlusion: Canadian Expert Consensus. Ophthalmologica 2015; 234(1): 6-25.
3. The Royal College of Ophthalmologists. Retinal Vein Occlusion (RVO) Guidelines 2015.
4. American Academy of Ophthalmology. Preferred Practice Pattern: Retinal Vein Occlusions 2015.
5. Bộ Y Tế. Hướng dẫn chẩn đoán và điều trị các bệnh về Mắt. Tắc tĩnh mạch võng mạc 2015.